

Laudo radiográfico

Paciente: Cristal

Espécie: Canino

Responsável: Canil Sammy Hause

Raça: Samoieda

Nascimento: 26/02/2021

Peso: 23Kg

Radiografia unidade móvel.

Tipo de Exame: simples.

Região avaliada: pelve.

Projeções realizadas:

- *Ventrodorsal HD.*

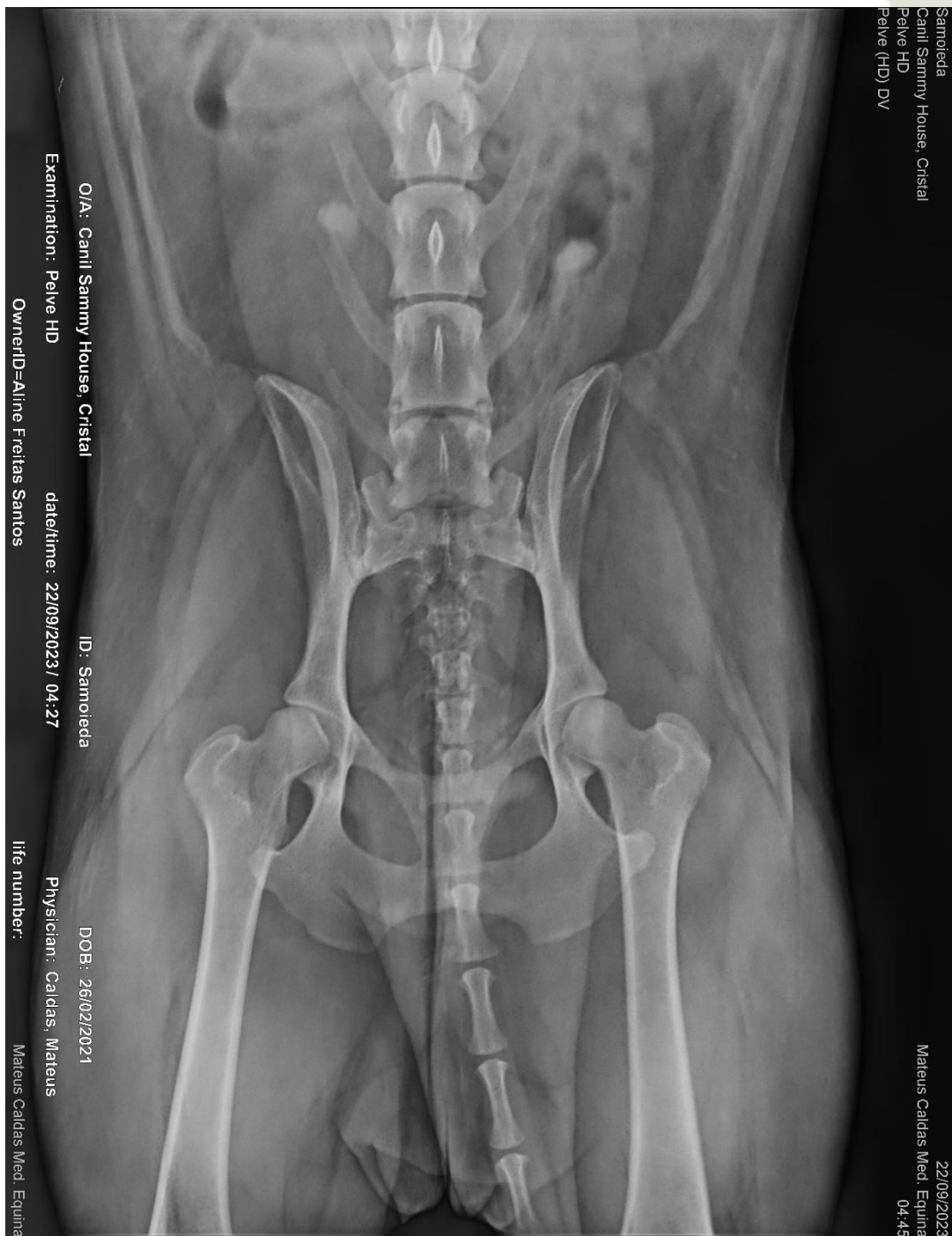Impressão diagnóstica:

- *Cabeças femorais apresentando leve incongruência articular com acetábulo. Nota-se alteração de forma mais evidente em articulação coxofemoral direita*
- *Colos apresentando características radiográficas usuais, sem sinal de achatamento.*
- *Acetábulos mantendo características radiográficas usuais.*
- *Pelve mantendo radiopacidade normal, superfícies articulares regulares, espessura cortical e trabeculação óssea normal em todos os ossos avaliados.*
- *Fêmures e tíbias, em porção visível, apresentando morfologia usual, sem sinal de fraturas.*
- *Patelas apresentando topografia usual, correspondente ao sulco.*
- *Demais estruturas ósseas de aspecto radiográfico usual.*
- *Angulo de Norberg:*
 - *Articulação coxofemoral esquerda 106,7°.*
 - *Articulação coxofemoral direita 106,9°.*

Conclusão:

- *Segundo o colégio brasileiro de radiologia veterinária o animal é classificado HD +/- "grau B"*

Imagens:



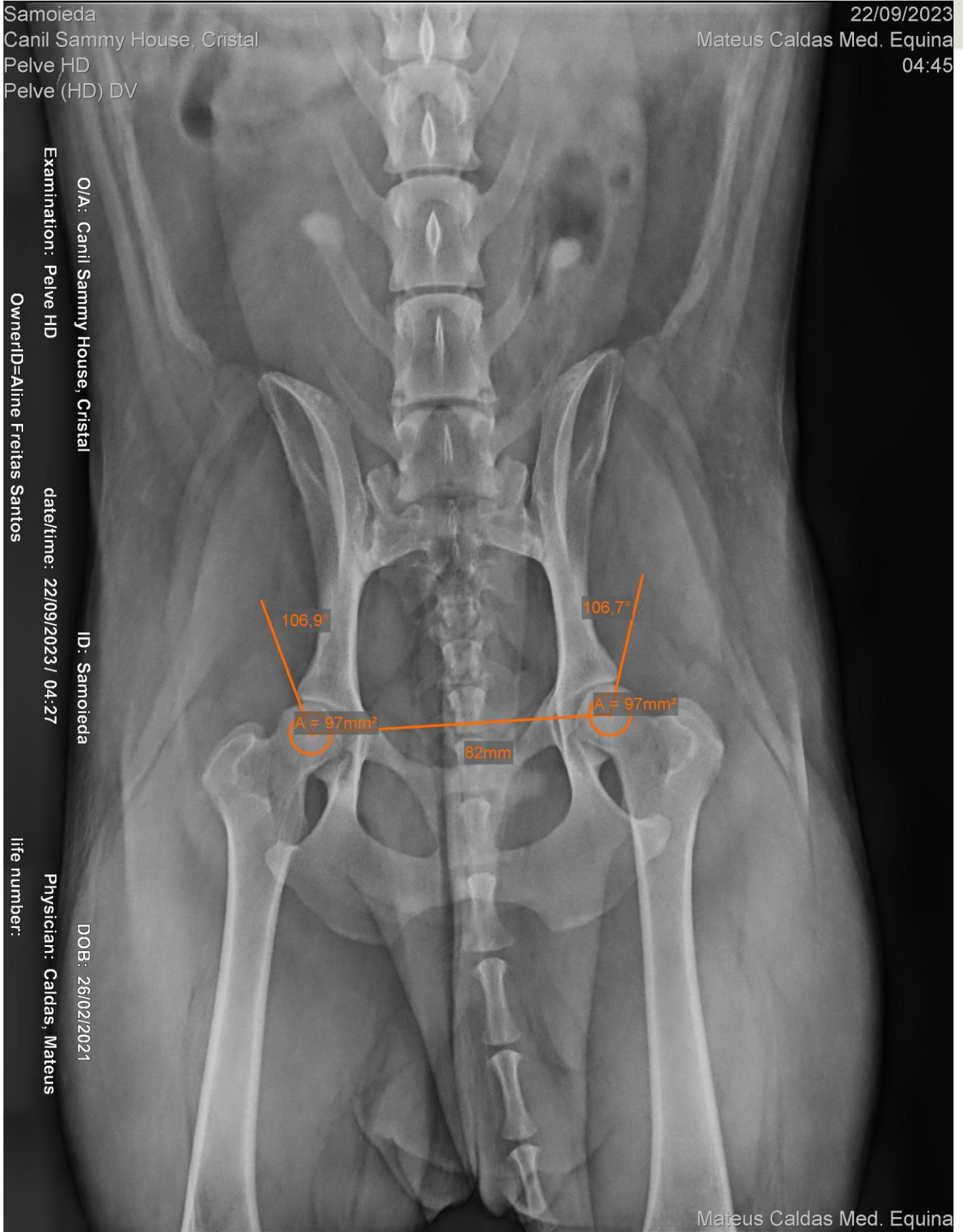
Samoieda
Canil Sammy House, Cristal
Pelve HD
Pelve (HD) DV

22/09/2023
Mateus Caldas Med. Equina
04:45

O/A: Canil Sammy House, Cristal
Examination: Pelve HD
OwnerID=Aline Freitas Santos
ID: Samoieda

date/time: 22/09/2023 / 04:27

DOB: 26/02/2021
Physician: Caldas, Mateus
life number:



Mateus Caldas Med. Equina

Os dados relatados da imagem não são absolutos, por tratar de exame complementar, devem ser interpretado pelo médico veterinário e ser confrontados com exames complementares laboratoriais, sintomas clínicos. Os achados radiográficos não excluem correlacionar resultado com demais exames de apoio de diagnóstico.

Imagens realizadas em 22/09/2023

Betim-MG



Mateus Corrêa de Araújo Rodrigues Caldas

CRMV-MG: 15.531



MATEUS CALDAS