

Laudo radiográfico

Paciente: Yumi Caslett Sammy House

Espécie: Canino

Responsável: Canil Sammy House

ID: RG/MGK/21/04594

Raça: Samoieda

Nascimento: 06/11/2021

Peso: 20Kg

Radiografia unidade móvel.

Tipo de Exame: simples.

Região avaliada: pelve.

Projeções realizadas:

- **Ventrodorsal HD.**

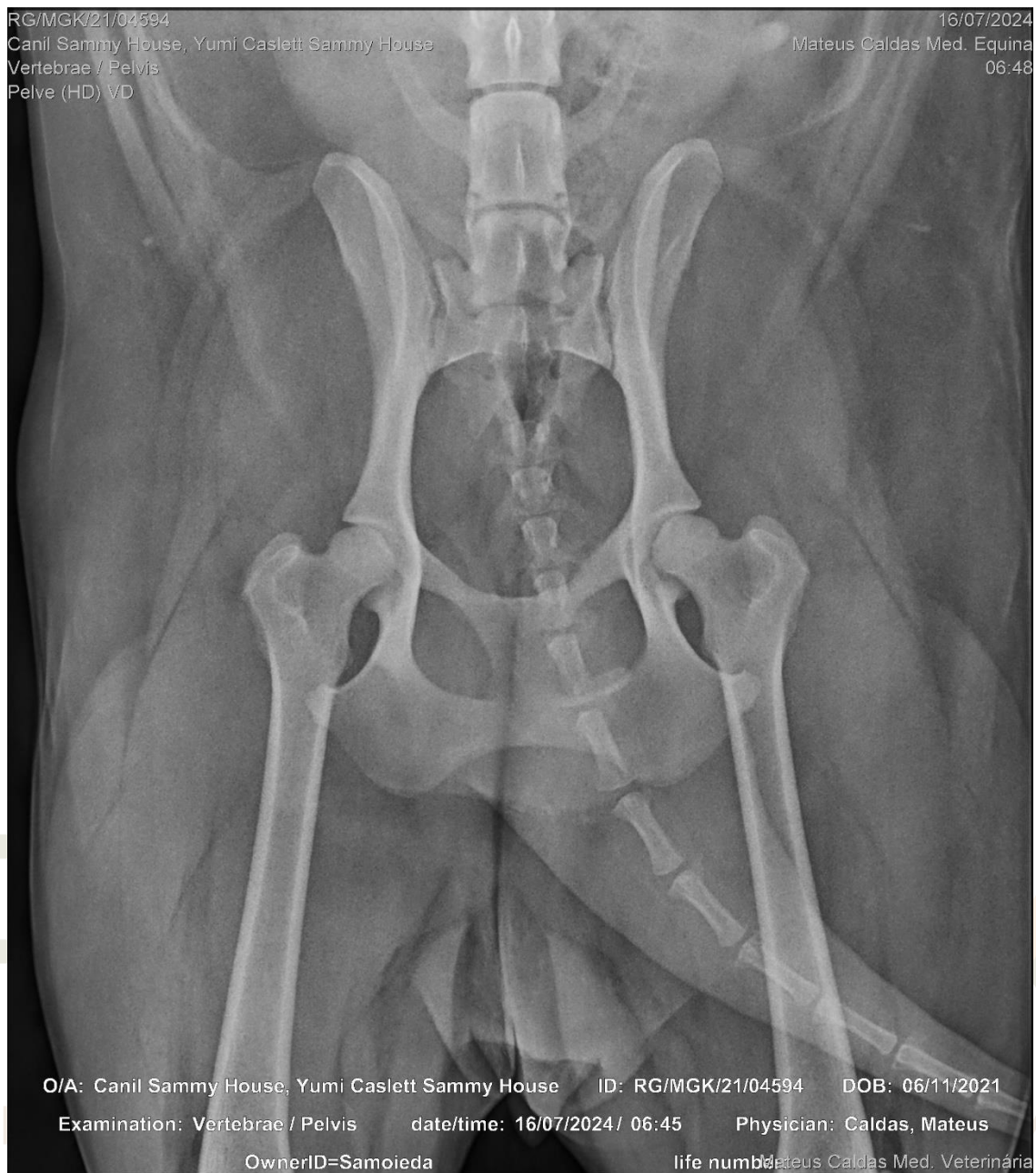Impressão diagnóstica:

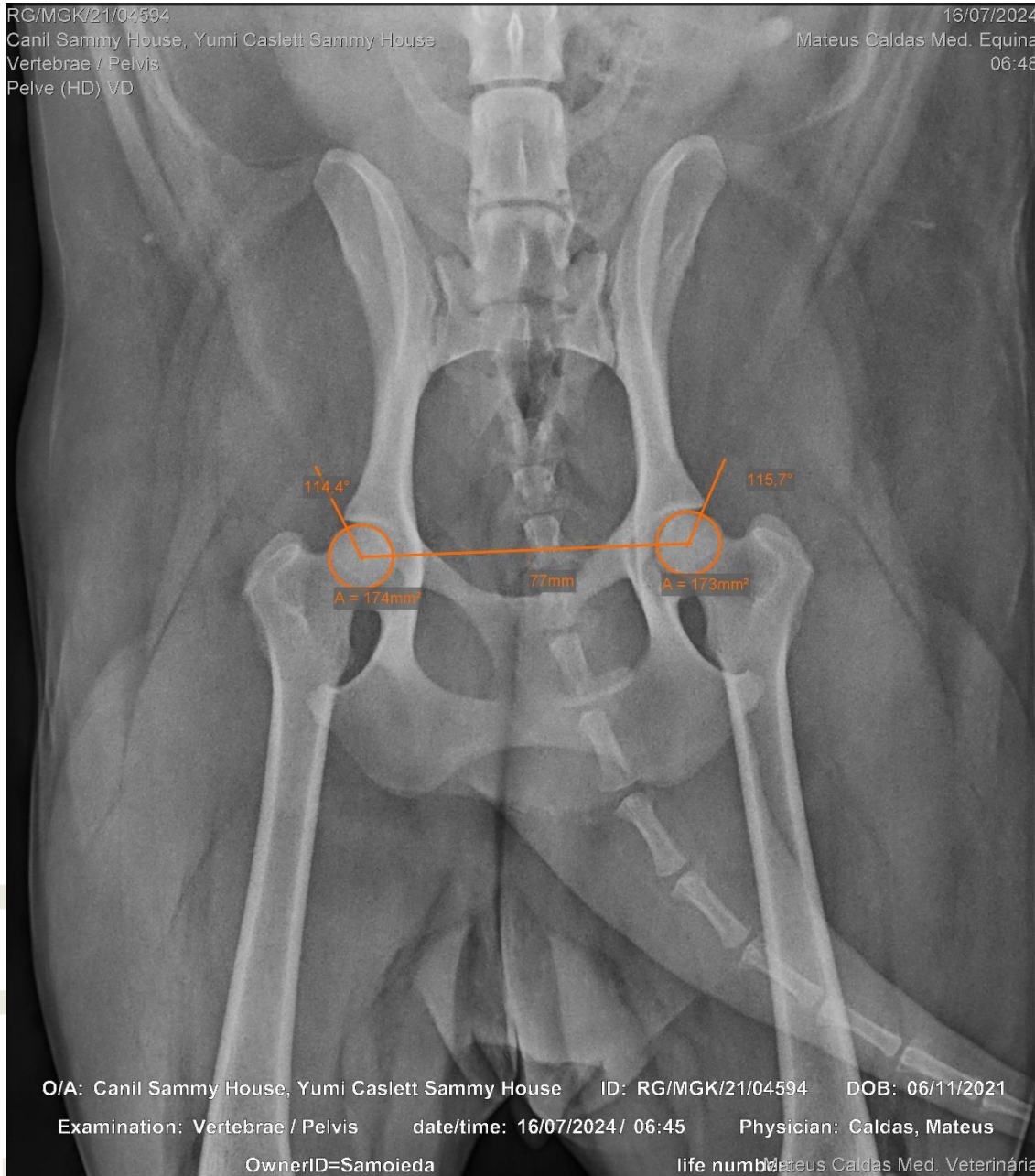
- Cabeças femorais apresentando leve incongruência articular com acetábulo.
- Colos apresentando leves alterações com características radiográficas de achatamento.
- Acetábulo esquerdo apresentando sinais de ligeiro arredondamento de borda articular craniolateral. Acetábulo direito mantendo características radiográficas usuais. Ambas articulações apresentam o espaço articular regular
- Pelve mantendo radiopacidade normal, superfícies articulares regulares, espessura cortical e trabeculação óssea normal em todos os ossos avaliados.
- Fêmures, em porção visível, apresentando morfologia usual, sem sinal de fraturas.
- Demais estruturas ósseas de aspecto radiográfico usual.
- Ângulo de Norberg:
 - Articulação coxofemoral esquerda 115,7°.
 - Articulação coxofemoral direita 114,4°.

Conclusão:

- Segundo as normas do colégio brasileiro de radiologia veterinária o animal é classificado HD +/- "grau B"

Imagens:





Os dados relatados da imagem não são absolutos, por tratar de exame complementar, devem ser interpretado pelo médico veterinário e ser confrontados com exames complementares laboratoriais, sintomas clínicos. Os achados radiográficos não excluem correlacionar resultado com demais exames de apoio de diagnóstico.

Imagens realizadas em 16/07/2024

Betim-MG

Mateus Corrêa de Araújo Rodrigues Caldas

CRMV-MG: 15.531

Rua Dona Amélia Afeitos, 567, Guarujá, Betim-MG CEP: 32.603-224
E-mail: mateuscarcaldas@yahoo.com.br - Fones: (32) 98401-5302