



Laudo Radiográfico

Paciente: Yumi

Espécie: Canina

Responsável: Canil Sammy House

Raça:

Idade:

Peso:

Região: Membro pélvico direito

Projeção: Mediolateral e crâniocaudal

Achados radiográficos:

- Nota-se em articulação femorotibiopatelar, remodelamento ósseo periarticular.
- Presença de formação de osteófitos marginais evidentes nos côndilos femorais distais, com maior destaque em margens medial e lateral.
- Osteófitos marginais observados no platô tibial proximal, associados a discreta irregularidade do contorno articular.
- Aumento de radiopacidade subcondral (esclerose subcondral) em região de platô tibial e côndilos femorais.
- Discreta irregularidade das superfícies articulares.
- Patela visível e deslocada lateralmente do sulco. Nota-se irregularidade discreta dos contornos marginais patelares, associada a pequena formação osteofitária. Diag.Dif: Sinais radiográficos podem estar associados com processo degenerativo patelar/ instabilidade articular/não sendo possível descartar luxação patelar. Sugere-se compilar os achados radiográficos com avaliação ortopédica para melhor elucidação diagnóstica.
- Espaço articular femorotibial preservado a discretamente reduzido
- Não há evidências radiográficas de fratura ou luxação no presente exame.
- Estruturas ósseas da tíbia e fíbula proximais sem alterações estruturais focais significativas.
- Tecidos moles periarticulares sem aumento volumétrico evidente nesta projeção.

Impressão diagnóstica

- Achados radiográficos compatíveis com doença articular degenerativa da articulação do joelho direito, de grau moderado, caracterizada por osteofitose periarticular e esclerose subcondral.

Assinado eletronicamente:

Data:12/04/2026

Rafaela S. Prestes

**Rafaela da Silveira
Prestes
CRMV-MG 21362**

Imagens:

RG/MGK/21/04594

Canil Sammy House, Yumi Caslett Sammy House

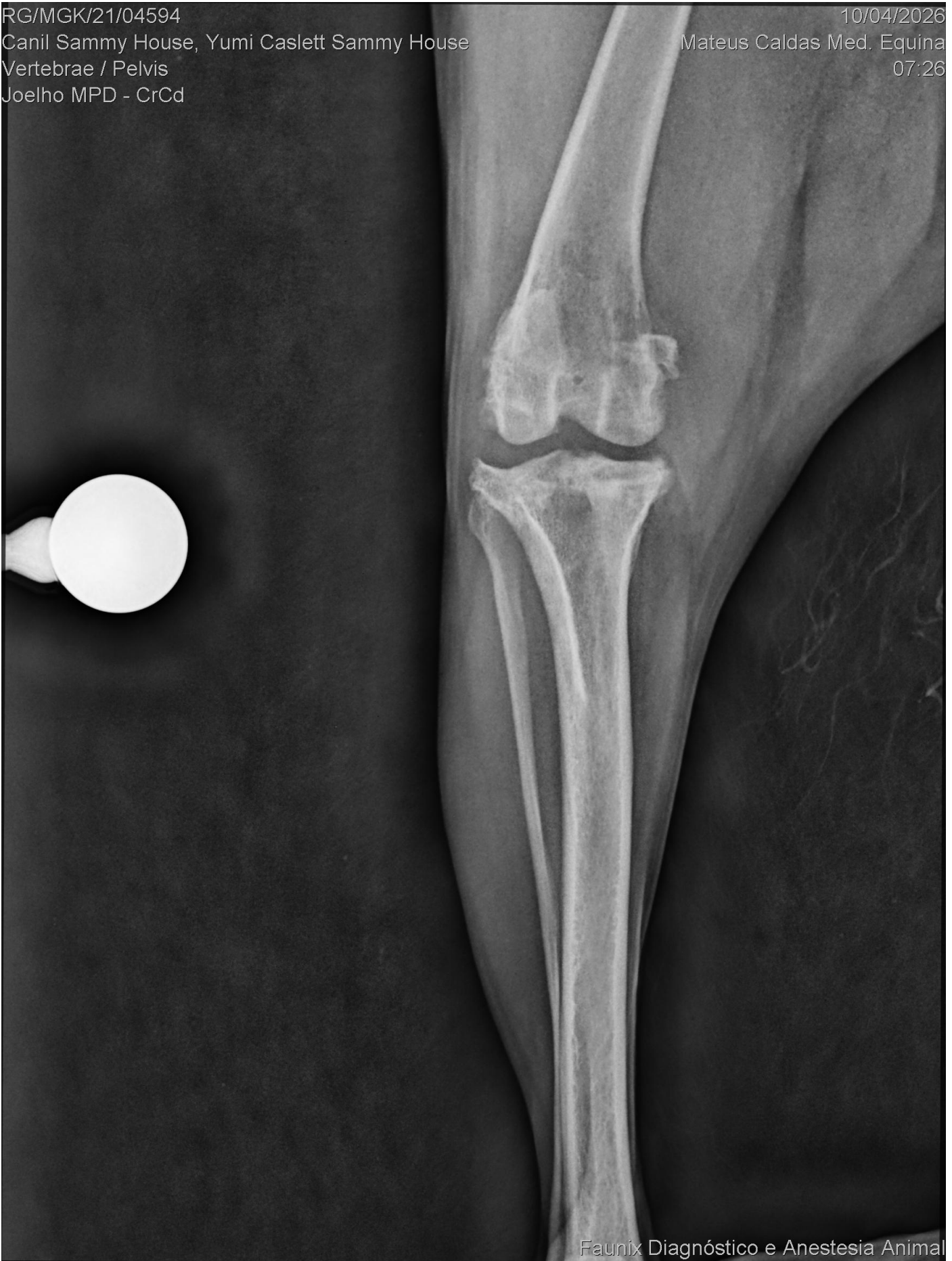
Vertebrae / Pelvis

Joelho MPD - CrCd

10/04/2026

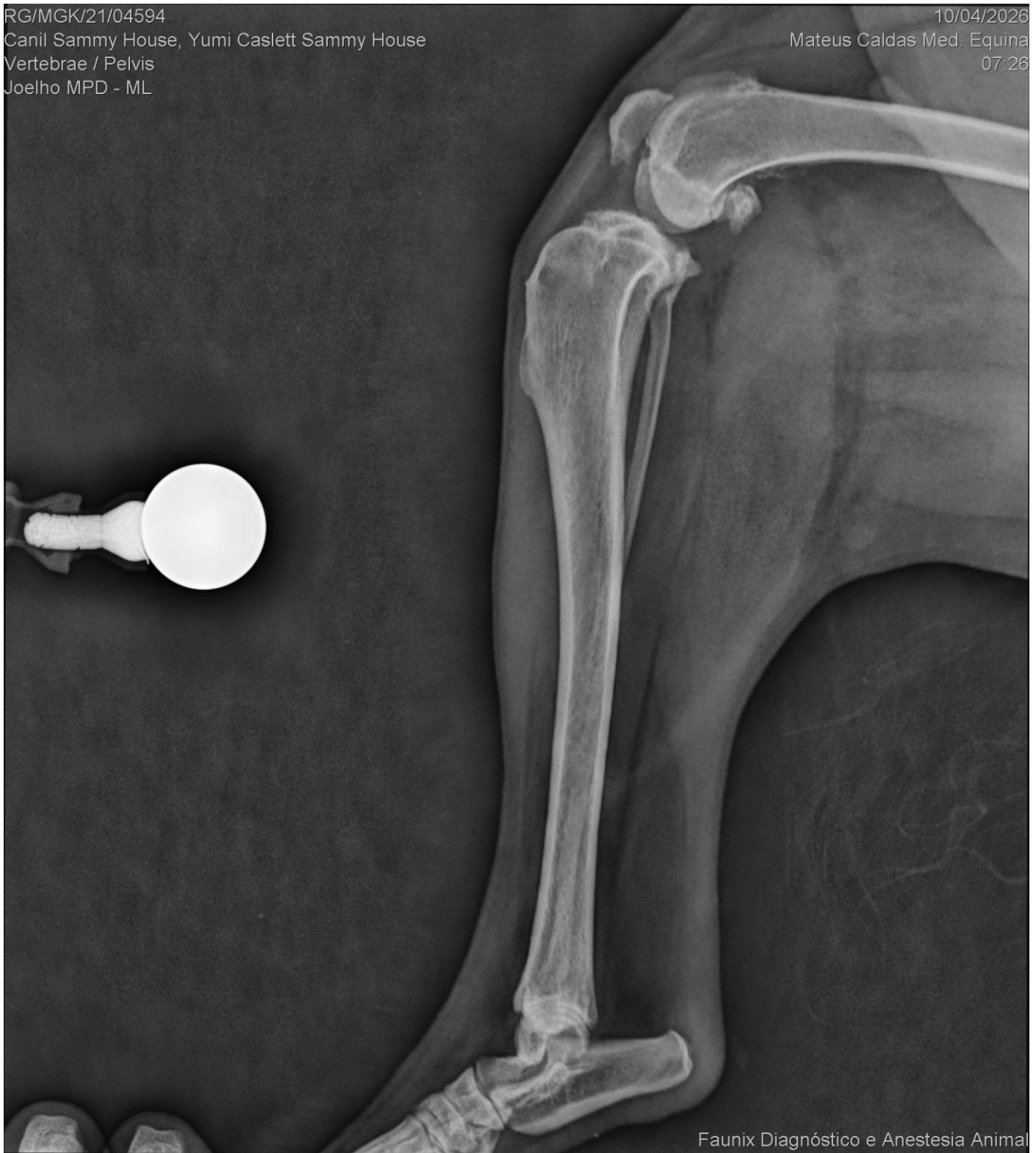Mateus Caldas Med. Equina

07:26



RG/MGK/21/04594
Canil Sammy House, Yumi Caslett Sammy House
Vertebrae / Pelvis
Joelho MPD - ML

10/04/2026
Mateus Caldas Med. Equina
07:26



Faunix Diagnóstico e Anestesia Animal